

Osteodistrofia Renal en Maracaibo.

Octavio Salgado¹, Rafael García¹, Günther Dellling², Janeth Navarro³, Romer A. Romero³, Bernardo Rodríguez-Iturbe¹.

¹Servicio de Nefrología, Hospital Universitario de Maracaibo,

²Instituto de Patología, Universidad de Hamburgo, ³Laboratorio de Instrumentación Analítica, Departamento de Química, Facultad Experimental de Ciencias, Universidad del Zulia, Maracaibo, Venezuela.

Palabras claves: osteodistrofia, aluminio, hemodiálisis.

Resumen. Se estudiaron un total de 49 pacientes en hemodiálisis crónica quienes se dializaban 3 veces por semana con agua no tratada de alto contenido aluminico. El aluminio (Al) en sangre de estos pacientes estaba por lo tanto muy elevado (>100 µg/L). En todos los pacientes se realizó una biopsia de la cresta iliaca, la cual fue evaluada por medio de la histomorfometría para la determinación de la variedad osteodistrófica, aplicándose además tinciones para detección de depósitos de Al a nivel óseo (Aluminon). Adicionalmente se cuantificó el contenido óseo de aluminio por medio de Espectrometría de Absorción Atómica. El tipo osteodistrófico más frecuentemente encontrado (63,3%) fue el tipo III (OM/OF) o tipo mixto, que consiste en la presencia de una hiperosteoidosis asociada a lesiones de hiperparatiroidismo. Los pacientes restantes (37,7%) mostraban una osteomalacia pura (hiperosteoidosis) o tipo II (OM). En el 70% de los pacientes se encontraron depósitos óseos de Al en el frente de mineralización que fueron más frecuentes en el tipo II (OM). Las manifestaciones óseas fueron más frecuentes entre los pacientes que presentaban depósitos de Al, independientemente del tipo histológico. Se concluye que la biopsia ósea debe realizarse en todo paciente que presente valores elevados de aluminio en sangre y dolor óseo pues la asociación de estos dos hallazgos casi siempre coincide con la presencia de depósito óseo de Al.

Recibido: 22-09-92. Aceptado: 15-12-92.

INTRODUCCIÓN

Los pacientes con insuficiencia renal crónica (IRC) presentan alteraciones óseas desde los primeros es-

tadios de la enfermedad, y prácticamente la totalidad de ellos están afectados de osteodistrofia renal al momento de comenzar el tratamiento dialítico (10, 27, 30). Estas lesio-

nes óseas han sido ampliamente estudiadas y clasificadas en varios tipos histológicos, sin embargo estos grupos no representan entidades completamente separadas, pudiendo existir cuadros intermedios y transformaciones de una forma en otra (15). Además también ha sido reportado que factores ambientales, genéticos, diferencias en las técnicas de diálisis, exposición a aluminio, terapia con vit. D, y la dieta podrían hacer variar la prevalencia de los diferentes tipos de osteodistrofia renal (29).

Existe una estrecha relación entre aluminio y osteodistrofia renal, la cual ha sido ampliamente documentada (4, 7, 12, 24) e incluso niveles de aluminio en sangre >100 $\mu\text{g/L}$ han sido considerados como de valor predictivo positivo para identificar pacientes con toxicidad ósea por aluminio (12, 30).

En estudios previos realizados en los hospitales Universitario y General del Sur de Maracaibo, se encontraron niveles elevados de aluminio en el agua potable, en el dializado y en la sangre de pacientes en hemodiálisis crónica (18, 19, 20), sin embargo no se ha reportado en el país ningún estudio que permita en base a la histomorfometría ósea obtener información acerca de la prevalencia de los diferentes tipos de osteodistrofia en pacientes sometidos a hemodiálisis crónica en nuestro medio.

PACIENTES Y MÉTODOS

Se estudiaron un total de 49 pacientes (35 varones, 14 mujeres) en hemodiálisis crónica, no seleccionados, con una edad promedio de

35,9 años (rango: 15 - 57). Los pacientes fueron dializados tres veces por semana con agua no tratada utilizando una solución de hemodiálisis cuyo contenido iónico era el siguiente (mEq/L): Na: 134, K: 2.6, Ca: 2.5, Mg 2.5, Acetato 36.6. El agua potable utilizada para preparar el dializado contenía 2.5 mEq/L de Ca. De los 49 pacientes, hubo 12 que no tomaron gel de hidróxido de aluminio en ningún momento, mientras que los restantes lo ingirieron en forma irregular lo cual no permitió hacer un estimado real de la cantidad total de aluminio recibida por esta vía. Ningún paciente recibió terapia con vitamina D.

Muestras de sangre

La toma de muestras de sangre se efectuó en un día interdialisis con jeringas de polipropileno. El calcio, fosfato y fosfatasa alcalina se determinaron por métodos rutinarios de laboratorio (valores normales: Calcio 8.5-10.3 mg/dl, fósforo 2.5-7.6 mg/dl, fosfatasa alcalina 10-150 U/L). El aluminio fue cuantificado en sangre total por medio de espectrometría de absorción atómica (valor normal: 6 $\mu\text{g/L}$, Laboratorio de Instrumentación Analítica, Universidad del Zulia, Maracaibo, Venezuela). La muestra de sangre para determinación de aluminio se colocó en tubos especiales de poliestireno y se evitó estrictamente la contaminación con talco de los guantes o polvo del ambiente. Tanto la PTH (hormona total) como la $1,25(\text{OH})_2\text{D}_3$ fueron determinadas por técnicas de radioinmunoensayo (PTH valor normal: 5 - 50 pmol/L, $1,25(\text{OH})_2\text{D}_3$ valor normal: 15 - 49 pg/ml), Labo-

ratorio del Prof. HP Seelg, Karlsruhe, Alemania).

Biopsia ósea

La biopsia ósea se efectuó también en un día interdiálisis luego de un doble marcaje con tetraciclina, a razón de 0,5 g dos veces al día, administrada en los días 22^o, 21^o, 8^o y 7^o antes del procedimiento. La biopsia se efectuó en forma ambulatoria y con anestesia local. En algunos casos, se aplicó una ligera sedación. El sitio de la biopsia fue en todos los casos la espina iliaca posterosuperior, extrayéndose un espécimen óseo, predominantemente de hueso esponjoso, no menor de 1 cm. de longitud.

Manejo y procesamiento del espécimen óseo

El espécimen fue fijado inicialmente en solución Carnoy (60% de alcohol absoluto, 30% de cloroformo y 10% de ácido acético glacial) por 3 horas y luego transferido a una solución de alcohol al 70%. El hueso no decalcificado fue fijado en metilmetacrilato, efectuándose posteriormente cortes de menos de 5 μ de espesor. Estos fueron sometidos a tinciones (tricrómico de Goldner, reacción de Kossa, azul de toluidina) para su evaluación histomorfométrica. Para detección de depósitos de aluminio en las superficies óseas se utilizó el amonio tricarboxilato (Aluminom). Con el microscopio de fluorescencia se evaluó la extensión y distancia entre ambos marcajes con tetraciclina. Además se determinó cuantitativamente el contenido óseo de aluminio mediante Espectrometría de Absorción Atómica (EAA).

Los tipos de osteodistrofia fueron clasificados de acuerdo a lo propuesto por Dellng (6), quien los divide en tres grupos: El tipo I (OF) es la lesión típica del hiperparatiroidismo a nivel óseo (osteítis fibrosa) y se caracteriza por una fibrosis endóstica, proliferación osteoclástica con osteoide normal. El diagnóstico del tipo II (OM) se basa en el hallazgo de un trastorno de la mineralización con aumento del tejido osteoide en ausencia de fibrosis, o sea, una osteomalacia pura. El tipo III (OM/OF), denominado también "tipo mixto", consiste en una combinación de los hallazgos histológicos del tipo I (OF) y del tipo II (OM). En cuanto al grado de depósito aluminico se clasificó arbitrariamente en: [o] Ningún depósito demostrable por tinción, [+] depósito leve a moderado y [++] depósito abundante (Dellng. G., comunicación personal).

Análisis estadístico

Se efectuó por medio de la prueba de la "t" de student, prueba exacta de Fischer así como por métodos no paramétricos (prueba de Wilcoxon). Se consideró significativa toda $p < 0,05$.

RESULTADOS

Tal como puede apreciarse en la Tabla I, el tipo III (OM/OF) se encontró en 31 de los 49 pacientes estudiados (63,3%) y fue, por consiguiente, la variedad osteodistrófica más frecuente. En los 18 pacientes restantes (36,7%) se encontró el tipo II (OM). No hubo ningún caso de pacientes con lesión ósea predominante de hiperparatiroidismo o tipo I (OF). No hubo diferencias significa-

TABLA I

TIPOS DE OSTEODISTROFIA ENCONTRADOS EN 49 PACIENTES EN HEMODIÁLISIS CRÓNICA DE MARACAIBO. CARACTERÍSTICAS DE CADA GRUPO DE PACIENTES DE ACUERDO AL TIPO OSTEODISTRÓFICO OBSERVADO

Histología	No. (%)	H/M	Edad*	Meses en HD*
Tipo II (OM)	18 (36.7)	15/3	34.8 (19 - 57)	35.1 (6 - 86)
Tipo III (OM/OF)	31 (63.3)	20/10	36.5 (15 - 56)	31.3 (2 - 180)

No.: Número de pacientes. • H: Hombres. M: Mujeres • * Promedio (rango). HD: Hemodiálisis, OM: Osteomalacia • OM/OF: Tipo mixto (osteomalacia + osteitis fibrosa).

No hubo relación entre la incidencia del tipo II ó III y la edad, sexo y tiempo en hemodiálisis.

tivas en relación a sexo, edad o tiempo en hemodiálisis entre pacientes de ambos grupos histológicos. La Fig. 1 corresponde a un paciente con tipo II (OM) mostrando una hiperosteoidosis severa. En la Fig. 2 se observa un caso del tipo III (OM/OF).

En la Tabla II se aprecia el número de casos y el grado del depósito aluminico en el frente de mineralización encontrado en ambos tipos histológicos. En el 70% de los pacientes estudiados se encontraron depósitos de aluminio, los cuales fueron más frecuentes e intensos en el tipo II, aún cuando la diferencia no fue significativa estadísticamente. En la Figura 3 podemos apreciar un depósito de aluminio abundante en el frente de mineralización ósea en un paciente del tipo II.

En relación con la sintomatología ósea podemos observar en la Tabla III el número de casos de cada tipo osteodistrófico que presentaban

dolor óseo u otros hallazgos clínicos o radiológicos óseos. La frecuencia del dolor óseo y demás hallazgos no fue significativamente diferente entre pacientes de ambos grupos. Puede notarse sin embargo la asociación estrecha entre sintomatología ósea y depósito de aluminio, ya que sólo uno de 16 pacientes sin depósito de aluminio presentó dolor óseo y en ninguno se apreciaron evidencias de alteraciones óseas estructurales (fracturas, deformidades, etc). Las deformidades óseas encontradas fueron tórax en embudo (4 casos), cifoescoliosis (3 casos) y arqueamiento del esternón (2 casos). Tres pacientes presentaban la llamada "marcha de pingüino" y 3 tenían imposibilidad para la deambulacion. El sitio más común de las fracturas fueron los arcos costales y en un caso se observó fractura incompleta bilateral del cuello de fémur.



Fig. 1. Caso de osteodistrofia renal del Tipo II (Clasificación de Delling). Obsérvese la proliferación marcada de tejido osteoide o hiperosteoidosis (coloración rojiza) con reducción del hueso mineralizado (coloración negra). Modificación de Kossa descalcificado, 200 x.

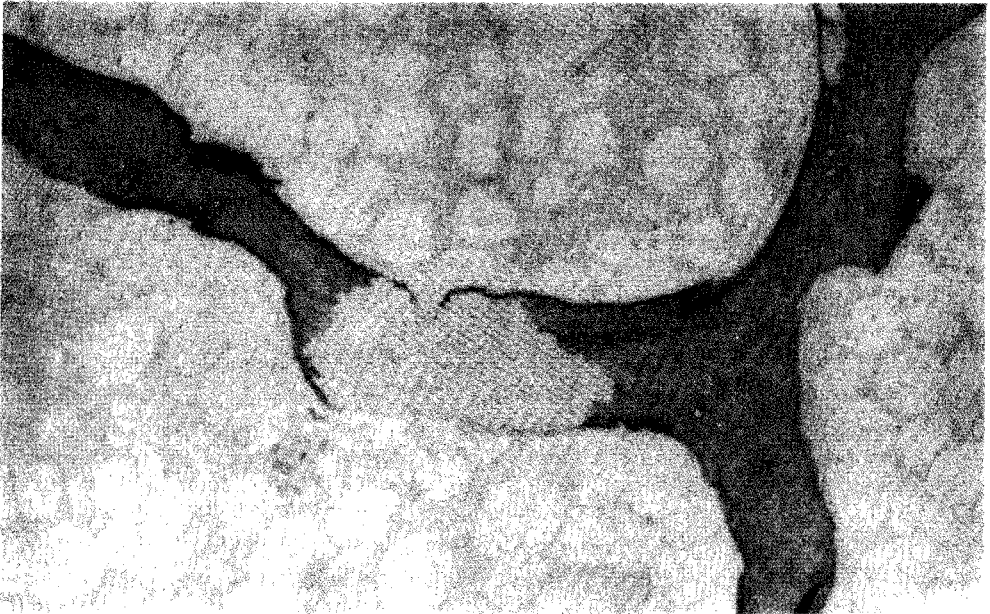


Fig. 2. Histología ósea mostrando un caso del Tipo III, con osteoïdosis superficial (coloración rojiza). Al centro se aprecia una zona de hueso malformado ("bowen bone") como huella de un hiperparatiroidismo anterior. Azul de toluidina, descalcificado, 200 x.

TABLA II
 NUMERO DE CASOS DE ACUERDO A GRADO DE DEPOSITO DE ALUMINIO EN LA SUPERFICIE OSEA Y TIPO OSTEODISTROFICO

	No.	Depósito de Al en hueso		
		[o]	[+]	[++]
Tipo II	18	3	5	10
Tipo III	31	12	10	9

[o] Ningún depósito. [+] Leve a moderado. [++] abundante
 No.: número de pacientes.

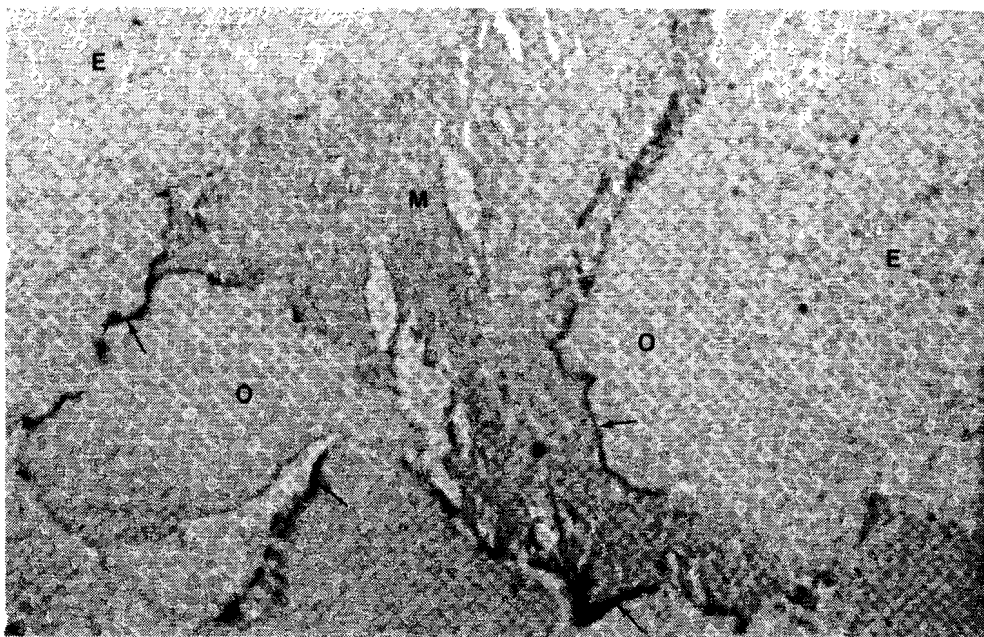


Fig. 3. Las flechas señalan el depósito de aluminio en el frente de mineralización en un caso del tipo II. M: hueso mineralizado; O: tejido osteoide; E: espacio medular. Aluminon, descalcificado, 350 x.

En cuanto a los valores bioquímicos (Tabla IV), los valores promedio de calcio sérico fueron más elevados ($p < 0.001$) en pacientes del tipo II (OM). Los niveles de fosfatasa alcalina y PTH séricas en cambio se

encontraron significativamente más elevados ($p < 0.05$) en pacientes del tipo III (OM/OF). No hubo diferencias significativas en los niveles de fósforo y aluminio.

TABLA III

HALLAZGOS CLINICOS DE ACUERDO AL TIPO HISTOLOGICO Y A LA PRESENCIA (Al +) O AUSENCIA (Al -) DE DEPOSITO OSEO DE ALUMINIO

Hallazgos clínicos	Tipo II (OM)		Tipo III (OM/OF)	
	Al + (15)	Al - (3)	Al + (18)	Al - (13)
Dolor óseo	9	--	6	1
Deformidades óseas	6	--	3	--
Trastornos de la marcha	4	--	2	--
Fracturas				
Arcos costales	5 [*]	--	2	--
Cuello del Fémur	1 ^{**}	--	1	--
Metatarsiano	1	--	--	--
Escápula	--	--	1	--
Calcificaciones extraóseas	1	--	1	--

Las cifras representan número de casos.

* fractura única o múltiple • ** fractura bilateral

Los niveles de $1,25(\text{OH})_2 \text{D}_3$ se encontraron disminuidos, muchos de ellos por debajo del límite de detección del método, en el 76% de los pacientes estudiados, mientras que en los restantes los niveles estaban normales. Una comparación de los niveles de la hormona entre pacientes de ambos grupos histológicos no fue posible debido a la falta de los valores absolutos de aquellos niveles de $1,25(\text{OH})_2 \text{D}_3$ que se encontraron por debajo del límite de detección.

DISCUSION

Estudios realizados previamente demostraron que el contenido de aluminio en el agua de consumo en la ciudad de Maracaibo tenía un promedio de $650 \mu\text{g/L}$ de Al (18, 20),

y que durante hemodiálisis se producía una transferencia de Al del dializado al paciente, de tal manera que los niveles sanguíneos de Al en estos pacientes sobrepasan la cantidad de $100 \mu\text{g/L}$ (21), la cual ha sido considerada como valor predictivo positivo para considerar la presencia de depósito óseo de Al en pacientes sometidos a hemodiálisis crónica (2, 12, 30).

El Al transferido del dializado fue la fuente principal que ocasionó los niveles tan elevados en la sangre de los pacientes, ya que como mencionamos previamente la ingesta de hidróxido de Al fue irregular. Además hubo 12 pacientes que nunca lo tomaron y sin embargo tenían depósitos óseos de Al.

TABLA IV
DATOS BIOQUIMICOS Y TIPO DE HISTOLOGIA OSEA

Parámetro	Tipo II	Tipo III	P
Calcio* (mg/dl)	10.02 ± 1.23 (n = 18)	8.62 ± 1.11 (n = 29)	<0.001
Fósforo* (mg/dl)	5.99 ± 2.6 (n = 18)	7.6 ± 2.73 (n = 28)	NS
F. Alcalina* (U/L)	71.31 ± 43.86 (n = 18)	104.5 ± 57.4 (n = 28)	<0.05
Al(sangre)** (µg/L)	164.83 ± 28.99 (n = 12)	133.23 ± 18.45 (n = 21)	NS
PTH (sérica)** (pmol/L)	655.4 ± 169.5 (n = 16)	1000.72 ± 1.34 (n = 26)	< 0.05

* Promedio ± Desviación estándar • **
NS: Diferencia no significativa

Promedio ± Error estándar

Los resultados del presente estudio (Tabla I) concuerdan con lo reportado por otros autores en el sentido de que el tipo mixto representa la forma más frecuente de osteodistrofia renal que se observa en pacientes en hemodiálisis crónica (6, 15), como se aprecia en la Tabla I, mientras que otros autores han reportado que el tipo I, (OF) fue el más frecuente en pacientes pediátricos en diálisis peritoneal ambulatoria crónica (26) y en adultos en hemodiálisis crónica y hemofiltración (4). Los pacientes a quienes se refieren los cuatro estudios previamente mencionados tenían bajos niveles de aluminio en sangre, lo cual los hace en cierta forma diferentes a los pacientes analizados en este tra-

bajo, quienes tenían niveles muy elevados de aluminio en sangre.

Si bien el alto contenido aluminico en el dializado se ha asociado con una mayor incidencia de osteomalacia pura (28, 31), también otros autores han señalado que todos los tipos de osteodistrofia pueden asociarse con depósito de Al en el hueso (4, 23, 28, 30). Por lo tanto, los resultados aquí reportados no son sorprendentes.

En la Tabla II podemos apreciar que de los 49 pacientes biopsiados, 34 (70%) tenían depósitos óseos de Al en grados variables, y que estos depósitos fueron más intensos y frecuentes en el tipo II (OM), lo cual es similar a lo reportado por otros grupos (23, 30). Por otro lado Curnot-Witmer et al (4) no encontraron dife-

rencias en el contenido óseo de Al entre pacientes con OM y OF.

La incidencia del dolor óseo fue significativamente mayor ($p = 0.05$) e igualmente la presencia de fracturas fue mayor en tipo II aun cuando la diferencia no fue significativa (Tabla III). Esta mayor incidencia de dolor óseo y fracturas en el tipo II también ha sido reportada por otros autores (3, 5, 13, 15). Más evidente aún es el hecho observado en dicha Tabla III de que los pacientes sin depósito óseo de Al prácticamente no presentaron síntomas ni alteraciones óseas ya que sólo uno de los 31 pacientes presentó dolor óseo. Esto es similar a lo reportado por Dahl y col. (5) quienes encontraron que las manifestaciones clínicas se relacionaban con la extensión de los depósitos óseos de Al.

Los valores séricos de Ca han sido considerados de poco valor predictivo del tipo y la severidad de la lesión ósea (3, 11, 15). En el grupo de pacientes reportados en este estudio el valor promedio del Ca estuvo dentro del rango normal, sin embargo fue significativamente más elevado, encontrándose incluso algunos pacientes con discreta hipercalcemia en OM, lo cual es similar a lo reportado por Sherrard (27). Para este autor los valores más elevados de Ca en el tipo II se deben a que el hueso osteomalácico no es capaz de participar en la regulación del Ca sérico. Malluche y Faugere (15) reportaron casos de hipercalcemia e incluso episodios hipercalcémicos tanto en pacientes del Tipo I(OF) como en pacientes con enfermedad ósea por aluminio. Valores elevados del Ca sérico también han sido aso-

ciados con niveles elevados de Al en sangre (11). Por lo tanto, es posible que los niveles normales e incluso elevados de calcio encontrados entre nuestros pacientes se deban a una elevada prevalencia de enfermedad ósea por aluminio entre los pacientes de ambos tipos histológicos, particularmente, sin embargo, entre los del Tipo II.

Los niveles de fosfatasa alcalina también son de valor limitado para el diagnóstico del tipo histológico de osteodistrofia, ya que puede estar elevada tanto en OF (1, 11, 15) como en OM (15, 27). En la Tabla IV podemos apreciar que en este grupo de pacientes estaba dentro de valores normales tanto en el tipo II como en el tipo III, sin embargo estuvieron más elevados en este último tipo ($p < 0.05$).

Los valores de Al fueron similares en ambos grupos histológicos (Tabla IV), sin embargo como mencionamos previamente el depósito óseo de Al fue mayor en el Tipo II (Tabla II). No encontramos correlación entre niveles de Al en sangre y el contenido óseo de Al cuantificado por EAA, tal como fue reportado por otros (3, 22). Tampoco encontramos correlación entre niveles de PTH y Al en sangre, lo cual concuerda con lo reportado por Morrissey y Slatopolsky (17), quienes encontraron que la depresión de la PTH ocurre ya con niveles de Al mayores de 80 $\mu\text{g/L}$, pero en forma bastante variable.

Con respecto a la $1,25(\text{OH})_2 \text{D}_3$ la mayoría de los pacientes en este estudio tenían los niveles bajos (76%), tal como se espera en pacientes en hemodiálisis crónica que no reciben suplementos de Vitamina D (3, 8, 14, 16, 25). El grupo restante

tuvo niveles normales, lo cual constituyó un hallazgo no esperado, cuya explicación no tenemos clara, por lo que debe ser objeto de una investigación ulterior.

En conclusión, en estos pacientes con altos niveles sanguíneos de Al, la distribución de los tipos osteodistróficos es similar a la encontrada por otros investigadores en pacientes dializados con agua tratada mediante ósmosis inversa, y niveles bajos de aluminio en sangre. La biopsia de la cresta iliaca constituye el procedimiento más importante para conocer el tipo histológico y el grado y ubicación del depósito óseo aluminico, y, por lo tanto, creemos debe realizarse en todo paciente que tenga dolor óseo y niveles elevados de aluminio en sangre, ya que la asociación de estos dos hallazgos coincidió con intensos depósitos óseos de este metal en la mayoría de los pacientes.

ABSTRACT

Renal osteodystrophy in Maracaibo. Salgado O. (Servicio de Nefrología, Hospital Universitario, Maracaibo, Venezuela), García R., Delling G., Navarro J., Romero R.A., Rodríguez-Iturbe B. *Invest Clin* 33(4) 153-164, 1992.

In the present work we report the bone histologies obtained from the iliac crest of 49 patients on chronic hemodialysis in Maracaibo. All of them were dialyzed thrice weekly with untreated tap water containing high aluminum (Al) levels. Their mean blood Al levels were found to be higher than 100 µg/L. Histomorphometry was used for the diagnosis of the underlying renal osteodystrophic type. Al-staining tech-

niques (Aluminom) were applied for detection of bone Al deposits. Additionally, bone Al content was determined quantitatively by means of graphite furnace atomic absorption spectroscopy. A mixed type of osteodystrophy (type III according to Delling's classification) consisting in the simultaneous presence of hyperparathyroid bone lesions (osteitis fibrosa, OF) and a hyperosteoidosis (osteomalacia, OM) was found in 63.3% of the studied patients. The other patients (37.7%) exhibited a pure osteomalacia (OM). Bone Al deposits at the mineralization front were observed in 70% of cases and were frequently associated with bone pain, spontaneous fractures and skeletal deformities. We conclude that bone biopsy should be performed in all patients presenting bone pain and high blood Al levels.

REFERENCIAS BIBLIOGRÁFICAS

- 1- ALVAREZ-UDE, FEEST T.G., WARD M.K., PIERIDES A.M., ELLIS H.A., PEART K.M., SIMPSON W., WEIGHTMAN D., KERR D.N.S.: Hemodialysis bone disease: correlation between clinical, histologic and other findings. *Kidney Int* 14:68-73, 1978.
- 2- COBURN J.W., NORRIS K.C.: Diagnosis of aluminum-related bone disease and treatment of aluminum toxicity with desferrioxamine. *Semin Nephrol* 6(4):12-21, 1986.
- 3- COBURN J.W., NORRIS K.C., NEBEKER H.J.: Osteomalacia and bone disease arising from aluminum. *Semin Nephrol* 6:68-89, 1986.

- 4- COURNOT-WITNER G., ZINGRAFF J., PLACHOT J.J., ESCAIG F., LEFEBRE R., BOUMATI P., BOURDEAU A., GARABEDIAN M., GALLE P., BOURDON R., DRUCKE T., BALSAN S.: Aluminum localization in bone from hemodialyzed patients: relationship to matrix formation. *Kidney Int* 20:375-385, 1981.
- 5- DAHL E., NORDAL K.P., HALSE J., FLATMARK A.: The early effects of aluminum deposition and dialysis in chronic renal failure: A cross-sectional bone-histomorphometric study. *Nephrol Dial Transplant* 5:449-456, 1990.
- 6- DELLING G.: Morphologie der renalen Osteopathie. *Dialyse J* 10:16-18, 1985.
- 7- ELLIS H.G., Mc CARTHY J.H., HERRINGTON J.: Bone aluminum in hemodialysis patients and in rats injected with aluminum chloride: Relationship to impaired bone mineralization. *J Clin Pathol* 32:832-844, 1979.
- 8- FEINFELD D.A., SHERWOOD L.M.: Parathyroid hormone and $1.25(\text{OH})_2\text{D}_3$ in chronic renal failure. Editorial review. *Kidney Int* 33:1049-1058, 1988.
- 9- FOURNIER A., MORNIERE P., FOHRER P., LEFLON P., DE FREMONT J.F., MARIE A., WESTEEL P.F., RENAUD H., TAHIRI Y., IDRISSE A., DKHISSI H., BOUDAILLEZ B.: Aluminum load and histological bone disease in hemofiltration and hemodialysis. *Kidney Int* 33(24):S-168-S-170, 1988.
- 10- GOKAL R.: Renal osteodystrophy and aluminum bone disease in CAPD patients. *Clin Nephrol* 30(1):S-64-S-67, 1988.
- 11- HAEF J.G., PODENPHANT J., ANDERSEN J.R.: Bone aluminum deposition in maintenance dialysis patients treated with aluminum-free dialysate: role of aluminum hydroxide consumption. *Nephron* 42:210-216, 1986.
- 12- HODSMAN A.B., STEER B.M.: Serum aluminum levels as a reflection of renal osteodystrophy status on bone surface aluminum staining. *J Am Soc Nephrol* 2:1318-1327, 1992.
- 13- IWAMOTO N., ONO T., YAMAZAKI S., FUKUDA T., KONDO M., YAMAMOTO N., HIRATAKE Y., MASUGI Y., KUBO Y., HINO M., SHIGENO C., YAMAMOTO I.: Clinical features of aluminum-associated bone disease in long-term hemodialysis patients. *Nephron* 42:204-209, 1986.
- 14- LUCAS P.A., WOODHEAD J.S., BROWN R.C.: Vitamin D₃ metabolites in chronic renal failure and after renal transplantation. *Nephrol Dial Transplant* 3:70-76, 1988.
- 15- MALLUCHE H., FAUGERE M.C.: Renal bone disease 90: an unmet challenge for the nephrologist. Editorial review. *Kidney Int* 38:193-211, 1990.
- 16- MCCARTHY J.T., KUMAR R.: Behavior of the vitamin D endocrine system in the development of renal osteodystrophy. *Sem Nephrol* 6(1):21-30, 1986.
- 17- MORRISEY J., SLATOPOLSKY E.: Effect of aluminum on parathyroid hormone secretion. *Kidney Int* 29(18):S-41-S-44, 1986.
- 18- NAVARRO J.A., PARRA O.E., ROMERO R.A.: Aluminum determination in whole blood, dialysis solution, and tap water samples from Maracaibo dialysis units (Venezuela) by graphite furnace atomic absorption spectrometry. *J Trace Element Electrolytes Health Dis* 2:3-8, 1988.
- 19- NAVARRO J.A., GARCIA R., RUBIO D., RODRIGUEZ-ITURBE

- B., VIRLA J., MENDEZ G., ROMERO R.A.: Aluminum transfers and desferrioxamine treatment in dialysis units in Maracaibo, Venezuela. *Trace Elem Med* 5:104-108, 1988.
- 20- NAVARRO J.A., PARRA O.E., GARCIA R., RODRIGUEZ-ITURBE B., RUBIO D., ROMERO R.A.: Niveles de aluminio en el agua de consumo de la ciudad de Maracaibo y Costa Oriental del Lago, Estado Zulia (Venezuela). *Invest Clin* 29(1):37-45, 1988.
- 21- NAVARRO J.A., PARRA O.E., GARCIA R., RODRIGUEZ-ITURBE B., GRANADILLO V.A., RUBIO D., ROMERO R.: Trace metals levels during hemodialysis in patients with chronic renal failure. *Trace Elem Med* 6:70-74, 1989.
- 22- NEBEKER H.G., ANDRESS DL., MILLINER D.S., OTT S., ALFREY A., SLATOPOLSKY E., SHERRARD D., COBURN J.M.: Indirect methods for the diagnosis of aluminum bone disease: plasma aluminum, the desferrioxamine infusion test and serum iPTH. *Kidney Int* 29:S-96-S-99, 1986 (Suppl.).
- 23- OTT S., MALONEY N., COBURN J., ALFREY A., SHERRARD D.: The prevalence of bone aluminum deposition in renal osteodystrophy and its relation to the response to calcitriol therapy. *N Eng J Med* 307:709-713, 1982.
- 24- PARKINSON I.S., FEEST T.G., WARD M.K., FAWCETT R.W.P., KEN D.N.S.: Fracturing dialysis osteodystrophy and dialysis encephalopathy: An epidemiological survey. *Lancet* 1:406-409, 1979.
- 25- RICKERS H., CHRISTIANSEN C., CHRISTENSEN P., CHRISTENSEN M., RODBRO P.: Serum concentrations of vitamin D metabolites in different degrees of impaired renal function. *Nephron* 39:267-271, 1985.
- 26- SALUSKY I., COBURN J.W., BRILL J.L., FOLEY J., SLATOPOLSKY E., FINE R.N., GOODMAN W.G.: Bone disease in pediatric patients undergoing dialysis with CAPD or CCPD. *Kidney Int* 33:975-982, 1988.
- 27- SHERRARD D.: Renal osteodystrophy. *Sem Nephrol* 6(1):56-67, 1986.
- 28- SLATOPOLSKY E., WEERTS C., STOKES T., WINDUS D., DELMEZ J.: Alternative phosphate binders in dialysis patients: Calcium carbonate. *Sem Nephrol* 6:35-41, 1986.
- 29- SMITH A.J., FAUGERE M.C., ABREO K., FANTI P., JULIAN B., MALLUDRE H.H.: Aluminum-related bone disease in mild and advanced renal failure: evidence for high prevalence and morbidity and studies on etiology and diagnosis. *Am J Nephrol* 6:275-283, 1986.
- 30- VON HERRATH D., ASMUS G., PAULS A., DELLING G., SCHAEFER K.: Renal osteodystrophy in asymptomatic hemodialysis patients: evidence of a sex-dependent distribution and predictive value of serum aluminum measurements. *Am J Kidney Dis* 7(6):430-435, 1986.
- 31- WARD M.K., FEEST T.G., ELLIS H.A., PARKINSON I.S., KERR D.N.S.: Osteomalacic dialysis osteodystrophy: Evidence for a water-borne aetiological agent, probably aluminum. *Lancet* 1:1841-1845, 1978.